Hystérectomie par voie abdominale pour pathologies bénignes

Aurélie BOURGAIN

Hôpital Jeanne de Flandre
CHRU de Lille

INTRODUCTION

- Hystérectomie: intervention la plus pratiquée chez femme hors G
- Pas de chiffres fiables en France

- Fibromes: 30 à 40 % (symptomatiques, R ttt med)
- Hémorragies fonctionnelles 10 à 20 % (anémie, échec ttt med)
- Endométriose 20 % (adénomyose, échec ttt med, selon âge patiente)
- Prolapsus 15 %
- Douleurs pelviennes chroniques 10 %
- Dysplasie cervicale haut grade après conisation insuffisante
- carcinome de l'endomètre stade 1 et 2
- Tumeurs trophoblastiques persistantes
- Hystérectomies d'hémostase

INDICATIONS de la voie haute

	TOTAL=1151
Abdominales	(114) **9.9 %**
Vaginales	(918) **79.8 %**
Coelio-assistées	(119) **10.3 %**

Etude prospective voies d'abord des hystérectomies pour patho bénignes PPG 1991-1996 M.COSSON et coll

- Dans 8 cas sur 10 H. Vaginale est possible
- Hystérectomie par voie abdominale à réservée par élimination
  - o Très gros utérus
  - o +/– associés atdts chirurgicaux majeurs
  - o échec de voie basse

Complications

- Plaies digestives (même fréquence que pour HV)
- Plaies vésicales (+ HV)
- Hémorragies per-opératoires (- HV)
- Iléus, occlusion (HV -)
- Complications thrombo-emboliques
- **Plaies urétérales +++**
  - entre 0.5 et 2.5 % hystérectomies simples (90 % H voie haute)
  - Section totale ou partielle, dévascularisation, nécrose, fibrose, coudure et **ligature**
  - au détroit supérieur, lors de la ligature du ligament lombo ovarien ou de la péritonisation.
  - à la base du ligament large lors de l' annexectomie
  - au croisement avec l'artère utérine lors de l'hémostase
  - à la jonction urétéro vésicale lors de la dissection du col utérin

INSTALLATION

- Décubitus dorsal puis léger Trendelenbourg
- Incision transversale basse adaptée
- Section muscles grands droits
- Exploration cavité abdominale et adhésiolyse
- Refoulement anses champs abdominaux
- Exploration pelvis , analyse lésions macroscopiques
- Libération éventuelles adhérences périannexielles

Technique Description hystérectomie totale et castration

- Hémostase préventive des pédicules utérin
  - Lombo-ovarien
  - Ligament rond
  - Utérin
  - Cervico-vaginal
- Exérèse
- Réparation

Hémostase des pédicules utérins

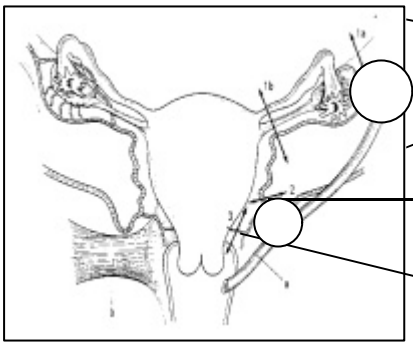

Pédicules supérieurs

Artère utérine

Ligaments suspenseurs

Hémostase ligament lombo-ovarien

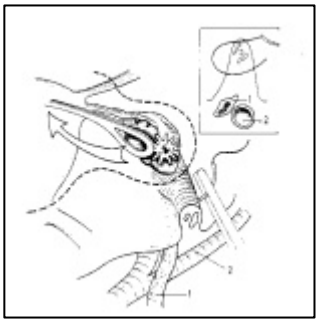

- Ovaire saisi par une pince à anneaux
- Traction en haut et dedans
- Repérage par transparence
- Double ligature

•Vérification vaisseaux iliaques et uretère

Hémostase des ligaments ronds

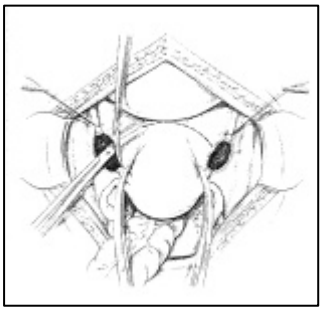

- Individualisation du lig rond
- Hémostase pariétale par pince ou aiguillage direct
- Hémostase de retour par JLF ou clamp corne
- Ligature du moignon pariétal laissé long

- Incision péritoine latéral entre rond et lombo-ovarien
- Ouverture feuillet post lig large jusqu'à insertion utérine des utéro-sacrés

Hémostase de la corne utérine

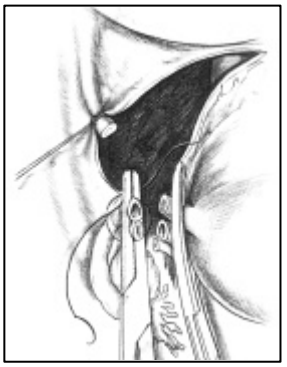

Sans annexectomie

- Hémostase de retour par clamp placé au niveau corne

- Hémostase pariétale après section entre deux pince

- Ouverture ligament large

Ouverture ligaments larges et espace vésico-utérin

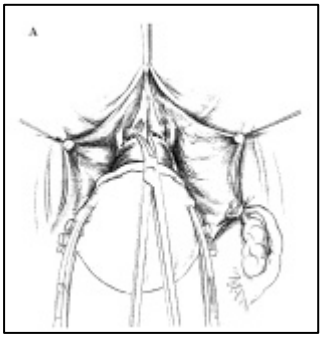

- En soulevant le lig rond introduction de ciseaux sous péritoine
Décollement du cul de sac antérieur

- Séparation de la vessie par refoulement aux ciseaux ou compresse pour atteindre le cul de sac vaginal
Latéral pince art utérine
Dépasse insertion cervicale

Ouverture ligaments larges et espace vésico-utérin

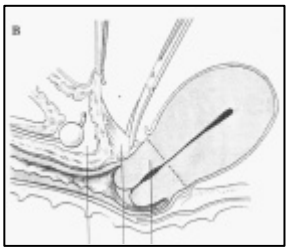

Hémostase des vaisseaux utérins

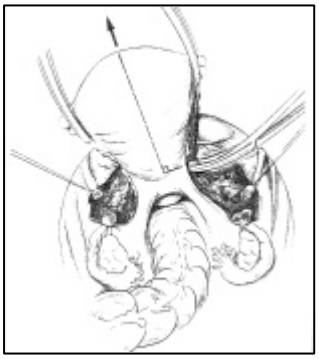

• Hémostase au niveau de l'isthme à la pince de JLF dans un axe perpendiculaire utérus

• Retour
• Section
• On garde la pince en place

Hémostase et section des ligaments suspenseurs

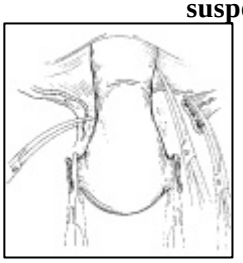

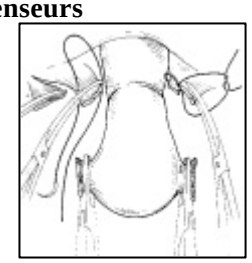

• Ecartement des vx utérins
• Mise en place pince verticale au ras cul de sac vaginaux latéraux
• Section et ligature sertie avec appui vaginal puis ligature même nœud art utérine
• +/- ligature des ligaments utéro-sacrés

Exérèse Section du vagin

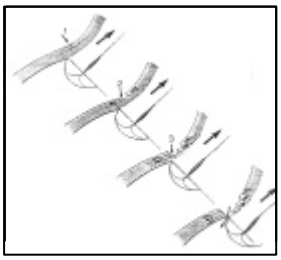

Hystérectomie intrafasciale

• Section ligts suspenseurs accés aux cul de sac latéraux
• Incision du péritoine en post accés cds post sans ouverture du septum recto-vaginal
• Traction sur l'utérus ouverture débute latéralement ou avant ciseaux ou électrocoagulation en direction verticale
• Compresse bétadinée vagin
• Pinces de traction lévres ant et post du vagin

Réparation Fermeture vagin

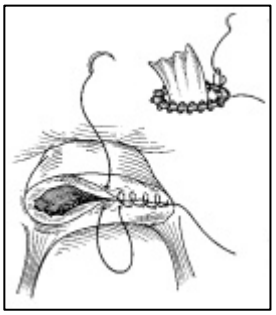

• Fermeture vaginale complète ou incomplète
• Hémostase de la tranche
• 2 points d'angle et surjet croisé
• Vérification hémostase

• Drainage si décollements étendus infection drain ou lame de Delbé
• Inutilité réfection attaches dôme vaginal et péritonisation
• Toilette péritonéale
• Compte compresses
• Réfection pariétale

Hystérectomie sub-totale

• Rôle majeur du col dans la statique pelvienne et sexualité ?
• Troubles de la sensibilité rectale et vésicale persistants après H. totale
• *Kilkku et coll* comparaison H totale et sub-totale (n=200)
Bénéfice net de l'hsytérectomie sub-totale mais méthodologie très controversée

Hystérectomie sub-totale à réserver aux cas difficiles ou l'ablation du col augmente le risque opératoire (hystérectomie d'hémostase)